

## ЭКСПЕРИМЕНТАЛЬНЫЕ ИССЛЕДОВАНИЯ ПЕРЕНОСИМОСТИ ГЛАЗНЫХ ЛЕКАРСТВЕННЫХ ПЛЁНОК «ГЛАЗАВИР»

Билалов Э.Н., Исраилов Р.И., Имомалиева К.М., Нарзикулова К.И.

### «ГЛАЗ АВИР» КЎЗ ДОРИВОР ПЛЁНКАЛАРИНИНГ БАРДОШЛИГИНИ ЭКСПЕРИМЕНТАЛ ТАДҚИҚОТИ

Билалов Э.Н., Исраилов Р.И., Имомалиева К.М., Нарзикулова Қ.И.

### EXPERIMENTAL RESEARCHES OF TOLERANCE OF THE OPHTHALMIC MEDICINAL FILM «GLAZAVIR»

Bilalov E.N., Israilov R.I., Imomalieva K.M., Narzikulova K.I.

Ташкентская медицинская академия

**Мақсад:** «ГлазАвир» кўз доривор плёнкаларининг бардошлигини гистоморфологик тадқиқот асосида ўрганиш. **Материал ва усуллар.** «ГлазАвир» кўз доривор плёнкаларини бардошлигини 12 та (24 та кўз) зотсиз қуёнларда ўрганилди. Асосий 1-гурӯҳ текширилувчи ҳайвонларга кунига 1 марта 7 кун давомида пастки конъюнктив бўшлиғига ўрганилаётган доривор плёнкалар қўйилди. 2-гурӯҳ кузатилувчи қуёнларга кунига 4 маҳал «Актипол» томчи шаклидаги дори воситаси томизилди. Назорат гурӯҳи қуёнларига кунига 4 маҳал стерил 0.9% ли натрий хлорид эритмаси томизилди. Кузатув муддати 1 ой. **Натижа:** объектив ва морфологик текширувлар натижасига кўра «ГлазАвир» кўз доривор плёнкаларини кўрув аъзоси тўқималарига салбий таъсири кузатилмади. **Хулоса:** тадқиқотлар натижасига кўра «ГлазАвир» кўз доривор плёнкаларининг кўрув аъзоси гистоморфологик структуралари ва функционал фаолиятига бардошсизлиги кузатилмайди. Янги яратилган интерферон индукторли «ГлазАвир» кўз доривор плёнкалари клиник амалиётда кўзнинг вирусли касалликларини даволашда фойдаланишга лаёқатли.

**Калит сўзлар:** экспериментал тадқиқот, кўз доривор плёнкалари, интерферон индуктори.

**Objective:** study of tolerance of the ophthalmic medicinal film «GlazAvir» on the grounds of the histological studies. **Material and Methods:** Studied ophthalmic medicinal film (OMF) «GlazAvir» on 12 (24 eyes) mongrel rabbits. During 7 days dropped into the conjunctival cavity medicinal film «GlazAvir» to the first experienced group of animals, the second experienced group of animals 4 times per day dropped solution of «Aktipol». The checking group received 4 times per day sterile 0,9% solution of the chloride sodium. The Period of the observation 1 month. The Study of efficiency of treatment conducted by method of biomicroscopy. At the end of the experiment enucleation of eyes fell over to morphological research. **Results:** The Results histological studies after laying ophthalmic medicinal film into conjunctival cavity for the study have shown the absence external irritating influences and some negative change on the part of tissue of the structures eyeball. **Conclusion:** During experiment, the negative changes of histomorphological structures and functional condition of the eyes did not exist. The new designed ophthalmic medicinal film «GlazAvir» can be used in clinical practice of treatment of the viral diseases of eye.

**Key words:** experimental studies, ophthalmic medicinal film, inductor of interferon.

На сегодняшний день вирусное поражение глаз широко распространено из-за трудностей в лечении и склонности к рецидивам (в 50-80% случаев) [1,6,8]. Неуклонно растет число больных с кератоконъюнктивитами вирусной этиологии. Особенно тяжело они протекают у больных с иммунодефицитами, вызывая тяжелые осложнения и генерализацию патологического процесса [4,5,11]. Отсутствие четких клинических симптомов, патогномичных для определенного возбудителя, сходство клинических проявлений при воспалении, вызванном различными инфекционными агентами, не позволяет своевременно установить этиологию воспалительного поражения глаз и провести адекватное этиотропное лечение [6,8,11]. Клинический полиморфизм вирусной инфекции глаз создает дополнительные трудности даже для офтальмолога, особенно при подтверждении вирусной этиологии острого или хронического процесса, поэтому правильный выбор метода лабораторного подтверждения эти-

отропного диагноза, по меньшей мере, наполовину определяет успех лечения и прогноз течения заболевания [4,5,7].

Альтернативным и наиболее перспективным подходом к лечению вирусных поражений глаз является индуцирование активного синтеза эндогенного интерферона с помощью интерферогенов, которые обладают рядом преимуществ перед препаратами интерферона: их синтез в организме сбалансирован и подвергается контрольно-регуляторным механизмам (репрессор-трансляции), обеспечивающим защиту организма от перенасыщения интерфероном. Способностью индуцировать интерфероны обладают многие соединения. При герпетической инфекции чаще применяют полудан, пирогенал, продигозан, ридостин, ларифан и др. [6].

Среди перспективных лекарственных форм можно выделить лекарственные плёнки, предназначенные для аппликации на слизистые оболочки. В офтальмологии глазные лекарственные пленки ис-

пользуют с целью замены частых инстилляций водных глазных капель и пролонгирования действия лекарственных веществ за счет удлинения времени контакта пленки с поверхностью тканей конъюнктивального мешка [2,3,9,10].

Научно-исследовательским центром химии и физики полимеров при Национальном университете Узбекистана (НИЦ ХФП при НУ Уз) в результате экспериментальных исследований созданы противовирусные глазные лекарственные пленки (ГЛП) «ГлазАвир», содержащие 10-50% активного начала индуктора интерферона с противовирусной активностью «ЦелАгрип». Однако гистоморфологические исследования влияния глазных лекарственных пленок (ГЛП) «ГлазАвир» на ткани глаза в эксперименте еще не проводились.

#### **Цель исследования**

Изучение переносимости глазных лекарственных пленок «ГлазАвир» на основании гистоморфологических исследований.

#### **Материал и методы**

Изучение переносимости ГЛП «ГлазАвир» проводилось на 12 (24 глаза) беспородных кроликах обоего пола массой 2,5-3,0 кг в возрасте 6 месяцев по стандартной методике. Лабораторные животные, которые были разделены на три группы, содержались в строго стандартных идентичных условиях вивария, без ограничения доступа к пище и воде. В течение 7 дней животным 1-й опытной группы (4 кролика, 8 глаз) ежедневно 1 раз в сутки в конъюнктивальную полость закладывали изучаемую лекарственную пленку «ГлазАвир». Кроликам 2-й опытной группы (4 кролика, 8 глаз) 4 раза в сутки закапывали раствор «Актипол». Кроликам контрольной группы (4 кролика, 8 глаз) 4 раза в сутки закапывали стерильный 0,9% раствор хлорида натрия. Срок наблюдения – 1 месяц.

Изучаемые глазные лекарственные пленки «ГлазАвир» представляют собой противовирусные ГЛП, содержащие 10-50% активного вещества («ЦелАгрип»): индуктора интерферона обладающего противовирусной активностью. При изготовлении ГЛП в качестве полимерной подложки использован природный водорастворимый полисахарид. ГЛП были представлены для медико-биологических испытаний в качестве лекарственной формы с пролонгированным эффектом действия для лечения заболеваний глаз вирусной этиологии. Размер пленок: длина 0,6-0,9 см, ширина 0,3-0,45 см, толщина 0,004-0,008 см, масса 0,007-0,015 г. Края ровные. После упаковки по 10-25 штук в двухслойные полиэтиленовые пакетики подвергаются стерилизации гамма-облучением дозой 2,5 мРад. ГЛП «ГлазАвир» разрешены к производству и применению в медицинской практике (регистр. удост. № 10/53/2 от 19.01.2015 г.).

Препарат сравнения Актипол (аминобензойная кислота 0,007%, производства ЗАО «ДИАФАРМ» Институт молекулярной диагностики, Россия, регистр. удост. РН№002176/01-2003 (2018-04-08 – 2018-04-13) обладает противовирусным, иммуномодули-

рующим и антиоксидантным действием, является индуктором эндогенного интерферона.

Эффективность проводимого лечения оценивали с помощью фокального освещения и биомикроскопии. С целью исключения повреждающего влияния препарата на роговицу проводилась флюоресцеиновая проба с последующей биомикроскопией.

С целью изучения влияния ГЛП «ГлазАвир» на состояние глаза каждые 5 дней измеряли внутриглазное давление (ВГД) с помощью тонометра Маклакова по стандартной методике, проводили пупиллометрию и определяли чувствительность роговицы. Измерение размеров зрачка проводили в горизонтальном и вертикальном меридианах посредством миллиметровой линейки в условиях естественного дневного освещения. Чувствительности роговицы определяли в 5 точках с помощью волоска с давлением в 10 г на 1 мм<sup>2</sup>, ощущаемый любой точкой роговицы.

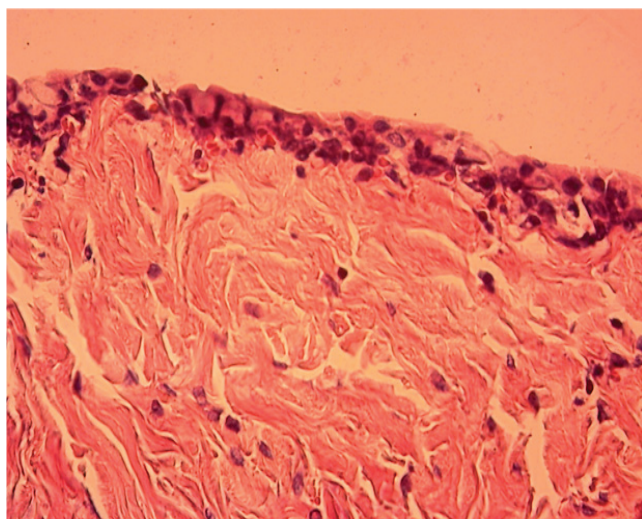
Экспериментальные исследования проводились с соблюдением общепринятых принципов гуманности и существующих международных нормативных документов и инструкций по работе с лабораторными животными. Комитетом по вопросам этики Минздрава РУз дано разрешение (протокол №9 от 21 декабря 2017 г.) на проведение экспериментальных исследований на лабораторных животных с применением разработанной ГЛП «ГлазАвир». По окончании эксперимента животных выводили из опыта под наркозом методом воздушной эмболии. Энуклеированные глаза подвергались морфологическому исследованию.

#### **Результаты и обсуждение**

Биомикроскопическая картина глаз кроликов: кожа век спокойная, конъюнктив глаза яблока бледно-розового цвета, гладкая, блестящая, роговица прозрачная, передняя камера средней глубины, ВПК прозрачная, структура радужки без изменений, реакция зрачка на свет живая, глубжележащие оптические среды прозрачные, структуры заднего дна без видимой патологии. Флюоресцеиновая проба подтвердила целостность переднего эпителия роговицы.

Результаты гистологических исследований после закладывания ГЛП в полость конъюнктивы в течение 30 дней исследования не оказывало внешнего раздражающего влияния, каких-либо отрицательных изменений со стороны тканевых структур заднего яблока не отмечалось.

В рыхлой соединительнотканной оболочке конъюнктивы повреждений не наблюдалось, гистологические и гистотопографические взаимоотношения сохранялись. Покровный многослойный столбчатый эпителий с многочисленными бокаловидными клетками конъюнктивы без какой-либо патологии, имеет несколько извилистый вид, лежит на собственной пластинке. Соединительнотканная подслизистая оболочка и кровеносные сосуды конъюнктивы также без патологии (рис. 1).

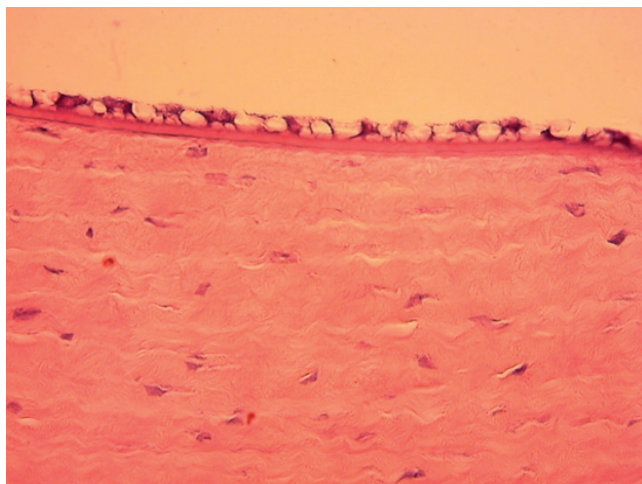


**Рис. 1.** Конъюнктивa представлена покровным эпителием, рыхлой соединительнотканной собственной оболочкой и сосудами. Окраска гематоксилином и эозином. Ув.: ок.10, об.40.

Склера состоит из плотной соединительной ткани, образованной, главным образом, плоскими пучками коллагеновых волокон, пересекающимися под различными углами без патологии. Теноново пространство, расположенное между плотной соединительной тканью и рыхлой склерой, имеет нормальный просвет без патологической примеси. Фибробласты, меланоциты и эластические волокна склеры имеет интактное строение и нормальное гистопографическое расположение. Имеющиеся малочисленные сосуды склеры также без патологии.

После закладывания в полость конъюнктивы ГЛП в течение 30 дней исследования все слои роговицы сохранились без повреждений. Передний многослойный эпителий, передняя пограничная мембрана тонкая, однородная.

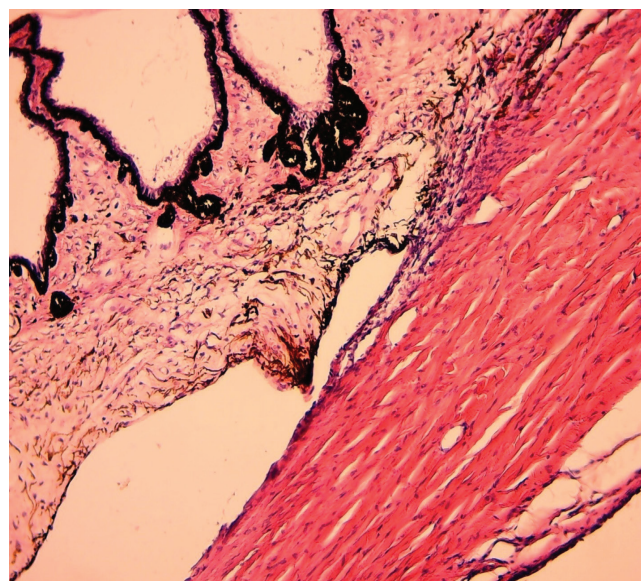
Строма роговицы представлена тонкими волокнами, среди них под незначительными углами расположены интактные клетки без каких-либо повреждений. Задняя пограничная мембрана и внутренний эндотелий представлены одним слоем уплощенных клеток (рис. 2).



**Рис. 2.** Роговица. Окраска гематоксилином и эозином. Ув.: ок.10, об.40.

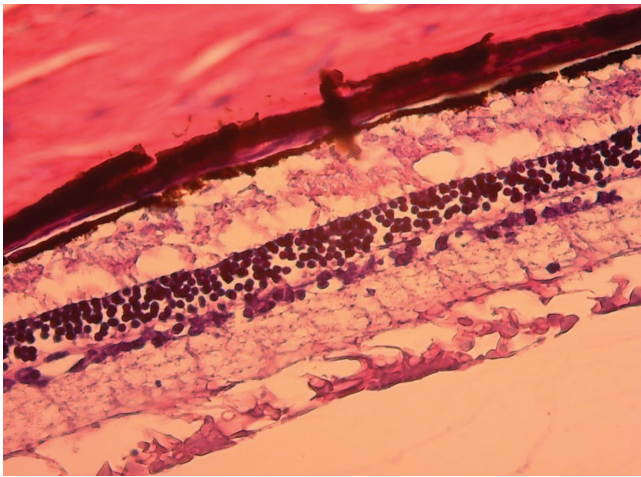
При микроскопическом изучении роговично-склерального соединения или лимба отмечается, что данная область сильно васкуляризована. В процессе закладывания глазной лекарственной пленки в полость конъюнктивы в течение 30 дней отмечается незначительная пролиферативная активность эндотелиоцитов и перицитов, вокруг сосудов появляется небольшой очаг отека, состоящий из белковой жидкости и единичных лейкоцитов. Имеющиеся в области лимба шлеммов канал или трабекулярная сеть неправильной формы, выстланы эндотелием, несколько расширены за счет перенаполнения водянистой влагой.

Передняя расширенная часть собственно сосудистой оболочки на уровне хрусталика в интактном состоянии. Рыхлая соединительная ткань цилиарного тела представлена единичными фибробластами, рыхло расположенными аргирофильными волокнами и прозрачной межклеточной массой. Волокнистые структуры, состоящие в основном из эластических и аргирофильных волокон, в нормальном состоянии. Поверхность цилиарного тела и его ресничные отростки покрыты двумя слоями столбчатых клеток, первый слой, богатых меланином, который соответствует продолжению кпереди пигментного слоя сетчатки, состоит из эпителиальных клеток. Второй слой состоит из однослойного непигментированного столбчатого эпителия, в нем также не отмечаются патологические изменения (рис. 3).



**Рис. 3.** Цилиарное тело представлено покровным столбчатым эпителием, рыхлой соединительной тканью. Окраска гематоксилином и эозином. Ув.: ок.10, об.20.

В верхней части сетчатка представлена широким слоем ганглионарных клеток, затем следует внутренний ядерный слой с беспорядочно расположенными гиперхромными клетками. За этим слоем идет наружный ядерный слой, представленный относительно мелкими темными густо расположенными клетками. Поверхность наружного ядерного слоя покрыта палочками и колбочками (рис. 4).



**Рис. 4. Сетчатка. Окраска гематоксилином и эозином. Ув.: ок.10, об.20.**

Таким образом, результаты гистологических исследований тканей глаза животных экспериментальных групп указывают на отсутствие каких-либо патоморфологических изменений со стороны структур глазного яблока. Данные экспериментального и гистологического исследований свидетельствуют о том, что глазные лекарственные пленки с индуктором интерферона «ГлазАвир» не влияют на функции органа зрения, хорошо переносятся и не вызывают патологических изменений в тканях глаза.

#### **Выводы**

1. При использовании ГЛП «ГлазАвир» в эксперименте явлений непереносимости со стороны гистоморфологических структур и функционального состояния глаза животных не наблюдалось.

2. Разработанные новые ГЛП «ГлазАвир» могут быть использованы в клинической практике при лечении вирусных заболеваний глаз.

#### **Литература**

1. Астахов Ю.С., Соколов В. О., Морозова Н. В. и др. Исследование переносимости и клинической эффективности препарата «Окомистин» в комбинации с препаратом «Офтальмоферон» в сравнении с монотерапией препаратом «Офтальмоферон» при лечении аденовирусных заболеваний глаз. // Офтальмол. ведомости. – 2013. – Т. 6, №4. – С. 51-54.
2. Батырбеков Е.О., Утельбаева З.Т., Умерзакова М.Б. и др. Релиз лекарственных препаратов из полимерных глазных пленок // Фундамент. исследования. – 2011. – №7. – С. 233-234.
3. Гайсина Г.Я., Азнабаев М.Т., Азаматова Г.А., Габидуллин Ю.З. Изучение терапевтического эффекта глазных лекарственных пленок с моксифлоксацином на модели экзогенного бактериального воспаления глаз // Мед. вестн. Башкортостана. – 2015. – Т. 10, №2. – С. 126-129.
4. Дмитриенко А.И., Бровкина И.А., Симаков В.П. Опыт применения циклоспорина а (рестасиса) в комплексном лечении эпидемического, аденовирусного кератоконъюнктивитов // Здоровье. Медицинская наука. Экономика. – 2017. – №5 (72). – С. 58-59.
5. Латыпова Э.М., Загидуллина А.Ш., Мухамедеев Т.Р. и др. Эффективность комплексной терапии длительно не заживающей язвы роговицы у ВИЧ-инфицированных больных с применением офтальмоферона. // Мед. вестн. Башкортостана. – 2016. – Т. 11, №1 (61). – С. 145-148.
6. Майчук Ю.Ф. Современные возможности терапии

конъюнктивитов // Труды 17-го Рос. нац. конгресса. – 2011. – Т. 2. – С. 215-225.

7. Петруня А.М., Мухамед А.К. Динамика клинических показателей у больных кератоконъюнктивитами под влиянием тиоловых препаратов // Офтальмол. ведомости. – 2015. – Т. 8, №1. – С. 28-35.

8. Akiyoshi K., Suga T., Fukui K. et al. Outbreak of epidemic keratoconjunctivitis caused by adenovirus type 54 in a nursery school in Kobe City, Japan in 2008 // Japan. J. Infect. Dis. – 2011. – Vol. 64, №4. – P. 353-354.

9. Azamatova G., Aznabaev M. Prevention of intraocular infections after cataract phacoemulsification by means of levofloxacin ophthalmic medicated film // XXVIII Congress of the ESCRS, 4-8 September. – Paris (France), 2010. – P. 127-128.

10. Aznabayev M., Azamatova G., Hismatullin R. The effectiveness of the ophthalmic medicinal films with levofloxacin administration in prevention and treatment the experimental bacterial endophthalmitis // The XXIX Congress of the ESCRS – Vienna (Austria), 2011. – P. 89-91.

11. González-López JJ, Morcillo-Laiz R, Muñoz-Negrete F.J. Adenoviral keratoconjunctivitis: An update // Arch. Soc. Espanola de Oftalmol. – 2013. – Vol. 88, №3. – P. 108-115.

### **ЭКСПЕРИМЕНТАЛЬНЫЕ ИССЛЕДОВАНИЯ ПЕРЕНΟΣИМОСТИ ГЛАЗНЫХ ЛЕКАРСТВЕННЫХ ПЛЁНОК «ГЛАЗАВИР»**

Билалов Э.Н., Исраилов Р.И., Имомалиева К.М., Нарзикулова К.И.

**Цель:** оценка переносимости глазных лекарственных пленок «ГлазАвир» на основании гистоморфологических исследований. **Материал и методы:** изучена переносимость глазных лекарственных пленок «ГлазАвир» на 12 (24 глаза) беспородных кроликах. В течение 7 дней животным 1-й опытной группы ежедневно 1 раз в сутки в конъюнктивальную полость закладывали изучаемую глазную лекарственную пленку «ГлазАвир», 4 животным 2-й опытной группы 4 раза в сутки закапывали препарат актипол. Кроликам контрольной группы 4 раза в сутки закапывали стерильный 0,9% раствор хлорида натрия. Срок наблюдения 1 месяц. **Результаты:** по результатам объективных и морфологических исследований установлено, что глазные лекарственные пленки «ГлазАвир» не вызывают каких-либо отрицательных изменений со стороны тканевых структур глазного яблока. **Выводы:** при использовании глазных лекарственных пленок «ГлазАвир» в эксперименте явлений непереносимости со стороны гистоморфологических структур и функционального состояния глаза животных не наблюдалось. Разработанные новые глазные лекарственные пленки «ГлазАвир» могут использоваться в клинической практике при лечении вирусных заболеваний глаз.

**Ключевые слова:** экспериментальные исследования, глазная лекарственная пленка, индуктор интерферона.