

АЛГОРИТМ ЭНДОСКОПИЧЕСКОГО ЛЕЧЕНИЯ БОЛЬНЫХ С КОРАЛЛОВИДНЫМ И МНОЖЕСТВЕННЫМ НЕФРОЛИТИАЗОМ

Мухтаров Ш.Т., Акилов Ф.А., Насиров Ф.Р., Мирхамидов Д.Х., Худайбердиев Х.Б.

МАРЖОНСИМОН ВА КЎП СОНЛИ НЕФРОЛИТИАЗИ БЎЛГАН БЕМОРЛАРНИ ЭНДОСКОПИК ДАВОЛАШ АЛГОРИТМИ

Мухтаров Ш.Т., Акилов Ф.А., Насиров Ф.Р., Мирхамидов Д.Х., Худайбердиев Х.Б.

ALGORITHM OF ENDOSCOPIC SURGERY OF CORAL SHAPED STONES AND MULTIPLE NEPHROLITHIASIS

Mukhtarov Sh.T., Akilov F.A., Nasirov F.R., Mirkhamidov D.Kh., Khudayberdiev Kh.B.

Ташкентская медицинская академия, Республиканский специализированный научно-практический медицинский центр урологии

Мақсад: маржонсимон ва кўплаб буйрак тошлари эндоскопик жарроҳлиги тактикасини оптималлаштириш ва нефролитиаз бўлган беморлар даво самарадорлигини орттириш. **Материал ва усуллар:** маржонсимон ва кўплаб буйрак тошлари бор бўлган 158 бемор комплекси текширув ва жаводан ўтказилди. **Натижа:** маржонсимон ва кўплаб буйрак тошлари бор бўлган беморларни даволашда эндоскопик жарроҳлик алгоритми қўлланилганида тошларда тўлиқ халос бўлишлик даражаси 90,0% га етди. **Хулоса:** маржонсимон ва кўплаб буйрак тошлари бор бўлган беморлар комплекс текшируви ва даволашига эндоскопик жарроҳлик алгоритмини киритишлик даво самарадорлигини ортишига олиб келади.

Калит сўзлар: нефролитиаз, маржонсимон тошлар, эндоскопик хирургия.

Objective: To optimize a tactics of endoscopic surgery for staghorn nephrolithiasis and increase a treatment efficacy of nephrolithiasis. **Materials and methods:** 158 patients with coral shaped stones nephrolithiasis have been investigated and treated. **Results:** Using an algorithm of endoscopic surgery for coral shaped stones nephrolithiasis have led to increase a stone clearance rate up to 90,0%. **Conclusion:** It is concluded that including an algorithm of endoscopic surgery for coral shaped stones nephrolithiasis in the investigation and treatment have led to increase and efficacy of treatment of nephrolithiasis.

Key words: nephrolithiasis, coral shaped stones nephrolithiasis, endoscopic surgery.

Несмотря на успехи, достигнутые в последние десятилетия в лечении мочекаменной болезни (МКБ), эта проблема далека от своего решения. Внимание специалистов обращено на резидуальные камни, остающиеся в почке после выполнения операций по их удалению [2].

Методом выбора удаления коралловидных и других крупных камней почек в настоящее время является перкутанная нефролитотомия (ПКНЛТ) [4-6]. Хотя эндоскопическая хирургия нефролитиаза достигла значительных успехов, после операции в чашечно-лоханочной системе могут оставаться отдельные камни или их фрагменты, что нередко препятствует заживлению нефростомы, а в более отдаленном периоде становится причиной быстрого рецидивирования заболевания.

Изучение отдаленных результатов оперативно-го лечения больных коралловидным нефролитиазом показало, что при применении ПКНЛТ в качестве монотерапии полное избавление от камней наблюдается приблизительно у 80% пациентов [1]. Достичь полного избавления почки от камней можно при комбинации ПКНЛТ с последующей экстракорпоральной ударно-волновой литотрипсией (ЭУВЛ) [7].

По данным некоторых авторов, рецидивы после различных оперативных вмешательств неизбежны у 18-56% больных, причем у 31,2% них рецидив камнеобразования в течение первого года после опера-

ции носит ложный характер, т.е. в его основе лежат резидуальные камни [3,5].

Результаты эндоскопической хирургии нефролитиаза, особенно при наличии у пациента так называемых «сложных» мочевых камней, недостаточно удовлетворительны, остается высокой частота интра- и послеоперационных осложнений. Важной проблемой эндоскопического лечения нефролитиаза является наличие резидуальных камней, особенно при коралловидных и множественных камнях почек. Учитывая, что конечной целью лечения является именно полное удаление камня, для снижения заболеваемости и предотвращения рецидивов требуется разработка новых способов эндоскопической хирургии и алгоритмов эндоскопического лечения больных с коралловидным и множественным нефролитиазом, позволяющих решить эти задачи.

В настоящее время в мире проводятся исследования по улучшению результатов лечения больных нефролитиазом, в том числе совершенствуются известные методы операций и разрабатываются новые, направленные на снижение инвазивности эндоскопических вмешательств; разработке стандартов диагностики и лечения нефролитиаза, изучению роли комбинированных методов лечения для выбора дальнейшей тактики с улучшением показателей степени избавления от камней; разработке алгоритмов эндоскопических вмешательств, выпол-

няемых при нефролитиазе, позволяющих повысить клиническую и экономическую эффективность лечения различных групп и категорий больных нефролитиазом, в том числе с коралловидными и множественными камнями почек, сложными камнями почек и мочеточников.

Цель исследования

Оптимизация тактики эндоскопической хирургии коралловидного и множественного нефролитиаза и повышение эффективности лечения.

Материал и методы

Под наблюдением были 158 больных с коралловидными и множественными камнями почек, из них 97 (61,4%) мужчин и 61 (38,6%) женщина, в возрасте от 9 до 63 ($32,1 \pm 3,5$) лет. Коралловидные камни (рис. 1) обнаружены у 113 (71,5%) обследованных, множественные (рис. 2) – у 2 (1,3%), коралловидные с множественными камнями (рис. 3) – у 43 (27,2%). Размер камней составлял 18-94 ($55,1 \pm 3,7$) мм.

Протокол клинического обследования больных с мочекаменной болезнью включал оценку жалоб и сбор анамнеза; физикальное обследование; ультразвуковое исследование (УЗИ) почек и мочевых путей; рентгенологическое исследование; общеклинические и биохимические исследования крови; качественный и количественный микроскопический анализ мочи; бактериологическое исследование мочи по показаниям.

Операции осуществлялись под одним из видов анестезии, принятых в клинике: спинномозговая анестезия выполнена 78 (49,4%) больным, внутривенная – 2 (1,3%), эндотрахеальный наркоз – 75 (47,5%), комбинированный наркоз – 3 (1,8%).

Всем больным были выполнены эндоскопические операции в соответствии с разработанным алгоритмом эндоскопического лечения коралловидного и множественного нефролитиаза (рис. 4).

Эндоскопические операции начинали со стандартной перкутанной нефролитотрипсии (рис. 5). Больного укладывали на операционный стол в положении Тренделенбурга (в положении лежа на спине с согнутыми в коленном и тазобедренном суставах и отведенными в латеральном направлении нижними конечностями). Выполняли стандартную уретроцистоскопию. При помощи уретроцистоскопа 21 Ch под контролем рентгенотелескопии осуществляли катетеризацию мочеточника мочеточниковым катетером 5-8 Ch на стороне предполагаемого оперативного вмешательства. Для этого предварительно проводили контрастирование чашечно-лоханочной системы путем введения контрастного вещества в полость почки через мочеточниковый катетер.

Затем больного переключали на живот, выполняли ретроградную пиелографию через ретроградно установленный катетер, под рентгенотелескопическим контролем определяли оптимальную чашечку почки, через которую осуществляли наиболее удобный доступ к камню.

Под контролем ультразвукового сканера при помощи пункционного датчика и рентгенотелеско-

пии выявляли выбранную чашечку, в которую чрескожно вводили трехступенчатую иглу, состоящую из внутренней вставки Chiba 20 и наружной Chiba 18. Пункцию осуществляли под XII ребром в точке пересечения его с мышцей – разгибателем спины. Пункционный ход проходили перпендикулярно к паренхиме почки и параллельно к оси чашечки. Правильность доступа контролировали путем проведения антеградной пиелографии через пункционную иглу. После попадания иглы в полость чашечки по ней начинала выделяться моча. В этом случае наружную иглу Chiba 18 вводили в почку, а внутреннюю иглу Chiba 20 удаляли, после чего под рентгенотелескопией по просвету иглы Chiba 18 в лоханку вводили гибкий стальной проводник 0,035-0,038°, и наружную иглу Chiba 18 удаляли. По гибкому стальному проводнику в лоханку вводили дилатационную канюлю, состоящую из наружной 10 Ch и внутренней 9 Ch вставок. После введения дилатационной канюли внутреннюю вставку канюли удаляли, а наружную вставку оставляли, и по ее просвету в лоханку вводили ригидный проводник Alken, после чего ее удаляли.

Раневой канал дилатировали с помощью телескопических бужей Alken, по проводнику, до тубуса 24-26 Ch. По тубусу нефроскопа в почку вводили оптику нефроскопа, и под ирригацией стерильной жидкости (физиологический раствор, тросол) выполняли нефроскопию. Обнаруженные мелкие камни размером до 0,8 см удаляли целиком, используя эндоскопические щипцы, более крупные камни дезинтегрировали с помощью литотриптора и удаляли.

Дезинтеграцию осуществляли, начиная с периферических отделов камня по направлению к центру. Для дезинтеграции камня, в зависимости от плотности камня, использовали пневматический и ультразвуковой литотриптор. Крупные фрагменты камня удаляли щипцами, а мелкие – при помощи аспиратора.

Выполняли контрольную нефроскопию, при отсутствии резидуальных камней через тубус нефроскопа устанавливали нефростомическую трубку, тубус нефроскопа удаляли из почки. Нефростомическую трубку фиксировали к коже путем наложения швов, и присоединяли к мочеприемнику, накладывали асептическую повязку, удаляли мочеточниковый катетер. В мочевой пузырь устанавливали катетер Foley 16-20 Ch.

При наличии резидуальных камней оценивали место их расположения, наличие кровотечения и гипертрофии слизистой.

При наличии кровотечения и/или выраженной гипертрофии слизистой вследствие воспалительной реакции через тубус нефроскопа устанавливали нефростомическую трубку, тубус нефроскопа из почки удаляли. Нефростомическую трубку фиксировали к коже путем наложения швов и присоединяли к мочеприемнику, накладывали асептическую повязку, удаляли мочеточниковый катетер. В мочевой пузырь устанавливали катетер Foley 16-20 Ch. Резидуальные камни оставляли для последующей повторной операции путем перкутан-

ной нефролитотрипсии или экстракорпоральной ударно-волновой литотрипсии.

При отсутствии кровотечения и/или выраженной гипертрофии слизистой и расположении камней в недоступных чашечках оценивали возможность их перемещения в лоханку.

При возможности перемещения камня чашечки в лоханку его перемещали путем пункции чашечки пункционной канюлей Chiba 20G и 18G, где располагался недоступный камень, и проталкивали его пункционной канюлей в сторону лоханки под контролем рентгенотелескопии и «болюсного» введения стерильной жидкости по пункционной канюле (рис. 6). Перемещенный камень удаляли целиком эндоскопическими щипцами через тубус нефроскопа. Через тубус нефроскопа устанавливали нефростомическую трубку, тубус нефроскопа из почки удаляли. Нефростомическую трубку фиксировали к коже путем наложения швов, и присоединяли к мочеприемнику, накладывали асептическую повязку, удаляли мочеточниковый катетер. В мочевой пузырь устанавливали катетер Foley 16-20 Ch.

При невозможности перемещения камня чашечки в лоханку по стандартной методике выполняли дополнительный доступ (рис. 7), который осуществляли после установки нефростомического дренажа по предыдущему доступу через тубус нефроскопа, либо одновременно устанавливали второй тубус нефроскопа. Через дополнительный доступ мелкие камни размером до 0,8 см удаляли целиком эндоскопическими щипцами, более крупные камни дезинтегрировали с помощью литотриптора и удаляли.

Аналогичным образом при необходимости выполняли третий или четвертый доступы к камню.

После полного удаления камней из почки в зависимости от интенсивности кровотечения через тубус нефроскопа в почку устанавливали единственный или несколько нефростомических дренажей.

При незначимой кровопотере и отсутствии склероза шейки чашечек почку дренировали одним наиболее оптимальным (наиболее часто через заднюю чашечку нижнего сегмента почки) нефростомическим дренажем.

В тех случаях, когда доступ к камню был осуществлен через чашечку, шейка которой была склерозирована и сужена и в связи с чем в ходе операции было выполнено ее бужирование, для интубации шейки данной чашечки и предупреждения возможного кровотечения через эту чашечку обязательно устанавливали дренажную трубку.

В качестве дренажа при незначимом кровотечении применяли стандартную нефростомическую трубку, при выраженном – катетер Foley. Нефростомический дренаж фиксировали к коже путем наложения швов и присоединяли к мочеприемнику, накладывали асептическую повязку, удаляли мочеточниковый катетер. В мочевой пузырь устанавливали катетер Foley 16-20 Ch.

Эффективность применения эндоскопических методов лечения мочевых камней оценивали по показателю избавления от камней (stone free rate).

Наличие резидуальных камней оценивали в период выполнения операции и первые сутки после операции при помощи УЗИ почек и обзорной урографии.

Результаты и обсуждение

Анализ результатов исследования показал, что использование стандартной перкутанной нефролитотрипсии для удаления коралловидных и множественных камней почек в виде монотерапии позволило полностью избавиться от камней (stone free) 74 (46,8%) больных.

При контрольной нефроскопии у 11 (7,0%) больных было выявлено интенсивное интраоперационное кровотечение, ухудшившее эндоскопическую видимость. В связи с этим операция была завершена, резидуальные камни оставлены для удаления при повторном вмешательстве. У 14 (8,9%) больных при контрольной нефроскопии была выявлена выраженная гипертрофия слизистой вследствие воспалительной реакции. Во избежание интраоперационного кровотечения при манипуляциях эндоскопом в ходе удаления и дезинтеграции камней чашечек у этих больных операция была завершена, резидуальные камни были оставлены для повторного вмешательства.

Впоследствии 20 (75,0%) из 25 больных с резидуальными камнями эффективно проведена ЭУВЛ, повторная ПКНЛТ выполнена 5 (25,0%) пациентам.

У 59 (37,3%) больных, при выполнении контрольной нефроскопии была оценена возможность перемещения камня из недоступной чашечки в лоханку. 30 (19,0%) больным можно было произвести передислокацию камня чашечки в лоханку. У этих больных применялась игольная многодоступная перкутанная нефролитотрипсия. В результате 27 (90,0%) больных были полностью избавлены от камней (stone free rate), только у 3 (10,0%) были оставлены резидуальные камни.

Результаты анализа причин наличия резидуальных камней после игольного способа многодоступной ПКНЛТ показали, что во всех случаях они находились в недоступных для эндоскопа чашечках, шейка которых оказалась узкой, и попытка передислокации их в лоханку не увенчалась успехом. Размеры резидуальных камней – от 10 до 25 мм. Применить множественный нефростомный доступ у этих 3 (10,0%) больных было невозможно, так как подход к чашечкам был затруднен из-за особенностей строения чашечно-лоханочной системы. В связи с этим операция была завершена, резидуальные камни были оставлены для повторного вмешательства.

В последующем 2 (66,7%) из 3 больных с резидуальными камнями была выполнена повторная ПКНЛТ, 1 (33,3%) больному – ЭУВЛ. В результате пациенты были полностью избавлены от камней.

У 29 (18,4%) больных при выполнении контрольной нефроскопии было определено, что произвести передислокацию камня чашечки в лоханку невозможно. У этих больных использовали многодоступную перкутанную нефролитотрипсию.

В целом у 20 (69,0%) из 29 больных операция была выполнена через 2 доступа, у 8 (27,6%) – через 3, у 1 (3,4%) – через 4 доступа.

26 (89,7%) больных были полностью избавлены от камней почек. У 3 (10,3%) больных были оставлены резидуальные камни.

У 25 (86,2%) больных операция завершилась установкой одного нефростомического дренажа, у 4 (13,8%) – двух дренажей.

Анализ причин наличия резидуальных камней после многодоступной перкутанной нефролитотрипсии показал, что резидуальные камни имелись у 3 (10,3%) больных, у 1 (33,3%) из которых они находились в лоханке и чашечках, у 2 (66,7%) – в чашечках. Количество камней – от 1 до 4, размер камней – от 5 до 17 мм.

Причиной резидуальных камней во всех случаях явилась плохая эндоскопическая видимость из-за интраоперационного кровотечения, обусловленного манипуляциями эндоскопом при удалении и дезинтеграции камней чашечек.

В последующем 2 (66,7%) из 3 больных с резидуальными камнями была выполнена ЭУВЛ, и они были полностью избавлены от камней. 1 больной (33,3%) с клинически незначимыми резидуальными камнями был выписан для дальнейшего динамического наблюдения.

Выводы

1. Включение в комплекс лечебных мероприятий оперативного лечения больных мочекамен-

ной болезнью разработанного алгоритма эндоскопического лечения больных с коралловидными и множественными камнями почек позволило оптимизировать тактику эндоскопической хирургии коралловидного и множественного нефролитиаза и повысить клиническую эффективность лечения.

2. Разработанный алгоритм эндоскопического лечения больных с коралловидными и множественными камнями почек может быть рекомендован для широкого внедрения в практическое здравоохранение.

Литература

1. Гулиев Б.Г. Перкутанное лечение коралловидного нефролитиаза // Эндоскоп. хир. – 2014. – №5. – С. 21-25.
2. Дзеранов Н.К. и др. Резидуальные камни почек и их лечение // Урология. – 2013. – №1. – С. 21-26.
3. Степанов В.Н., Колпаков И.С., Узденов М.А. Метафизика нефролитиаза // Московский мед. журн. – 2015. – №1. – С. 13-16.
4. Ganpule A.P., Desai M. Management of staghorn calculus: multiple – tract versus single – tract percutaneous // Curr. Opin. Urol. – 2012. – Vol. 18, №2. – P. 220-223.
5. Kukreja R., Desai M., Patel S. et al. Factors affecting blood loss during percutaneous nephrolithotomy: prospective study // J. Endourol. – 2004. – Vol. 18, №8. – P. 715-722.
6. Morris D.S., Taub D. et al. Regionalization of percutaneous nephrolithotomy: evidence for the increasing burden of care on tertiary centers // J. Urol. (Baltimore). – 2006. – Vol. 176, №1. – P. 242-246.
7. Segura J.W., Meng M. et al. Combined percutaneous ultrasonic lithotripsy and extracorporeal shock wave lithotripsy for struvite staghorn calculi // Wld J. Urol. – 2007. – №5. – P. 245.

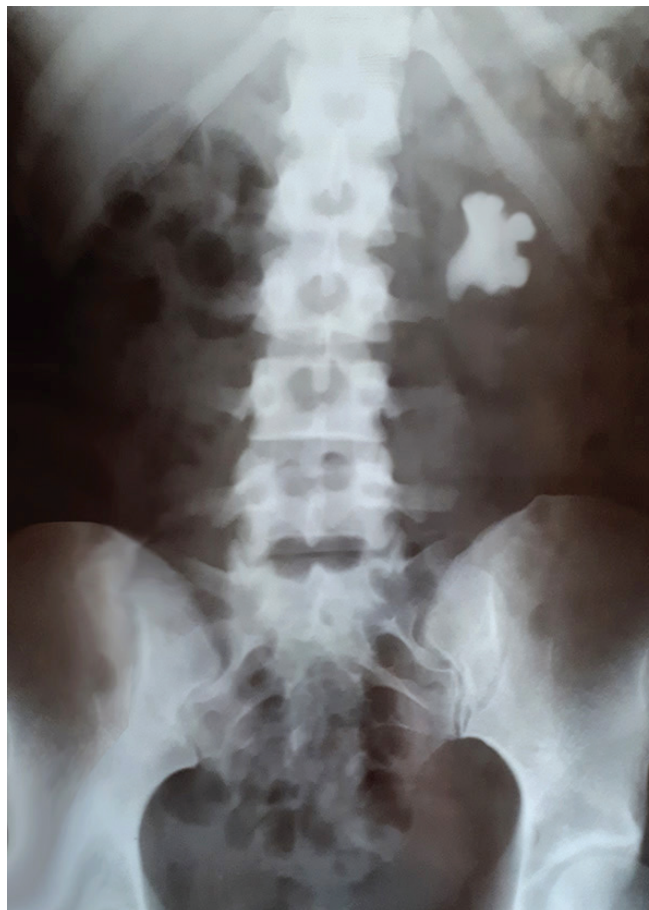

Рис. 1. Коралловидный камень.

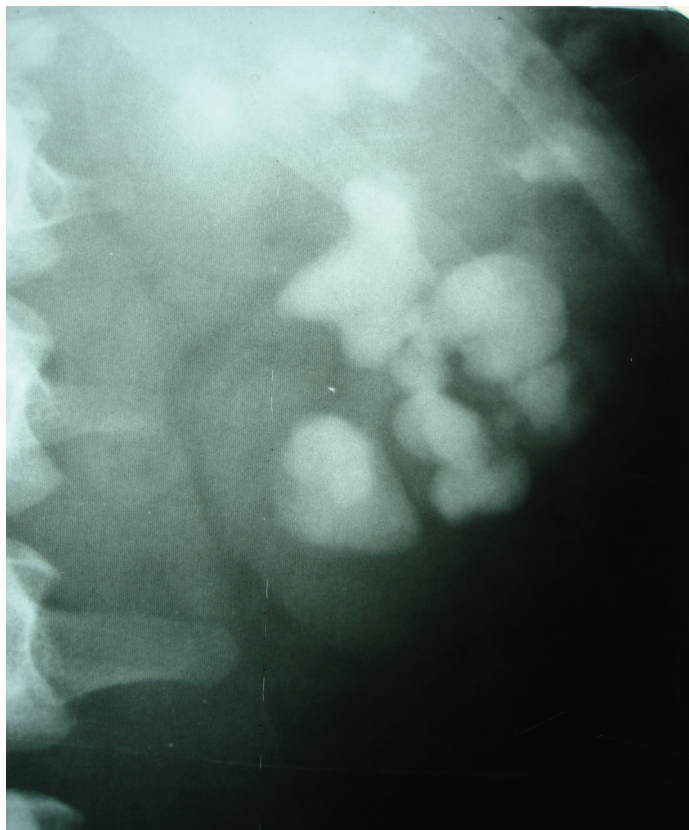


Рис. 2. Множественные камни.

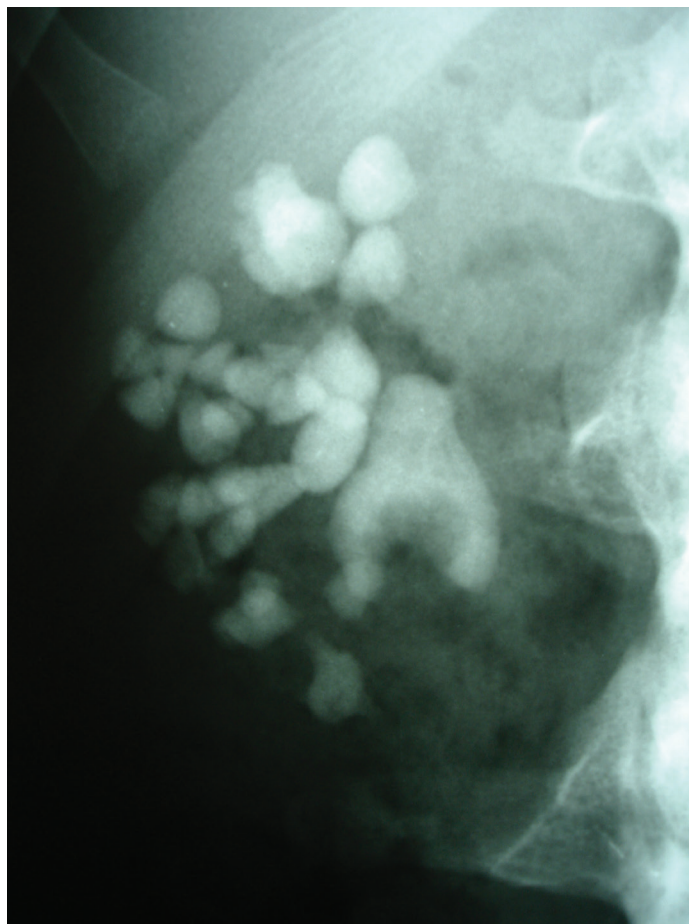


Рис. 3. Коралловидный нефролитиаз с множественными камнями.

Алгоритм эндоскопического лечения больных с коралловидным и множественным нефролитиазом

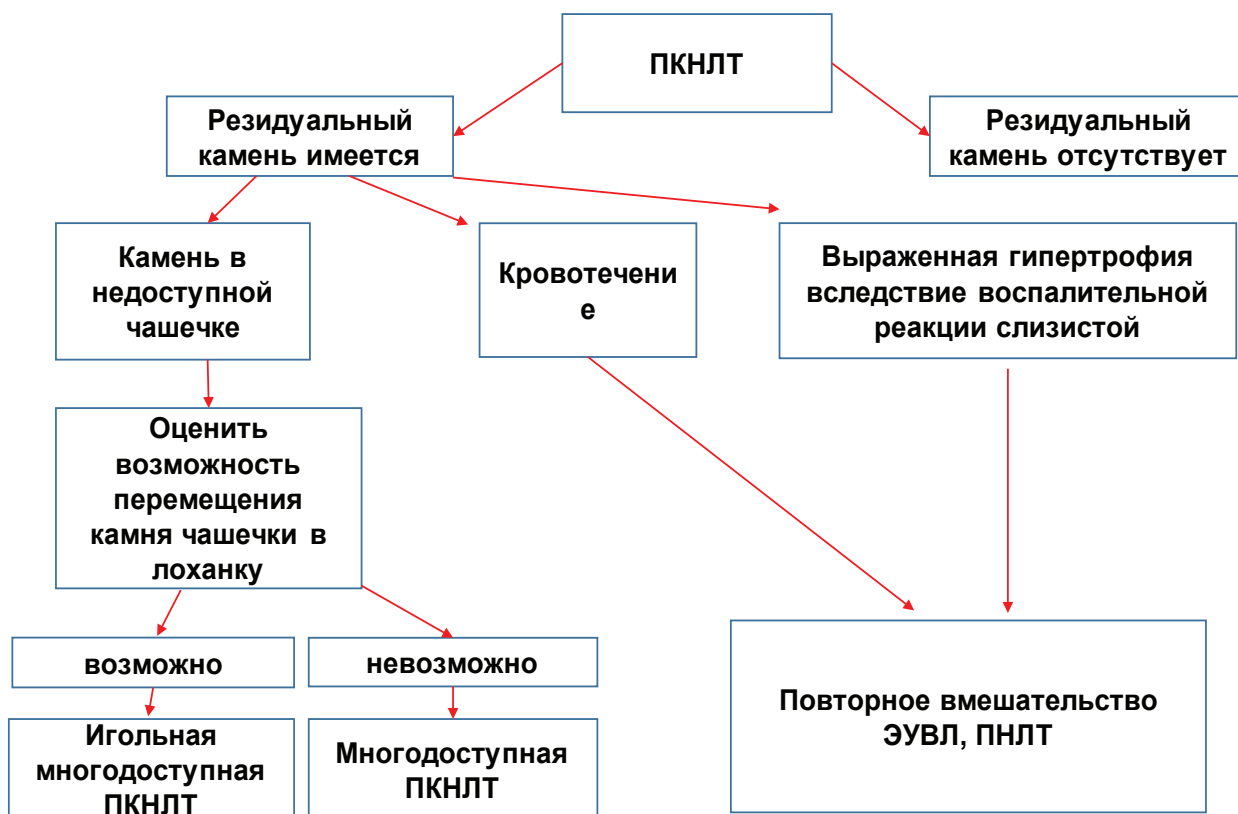

Рис. 4. Алгоритм эндоскопического лечения больных с коралловидным и множественным нефролитиазом.

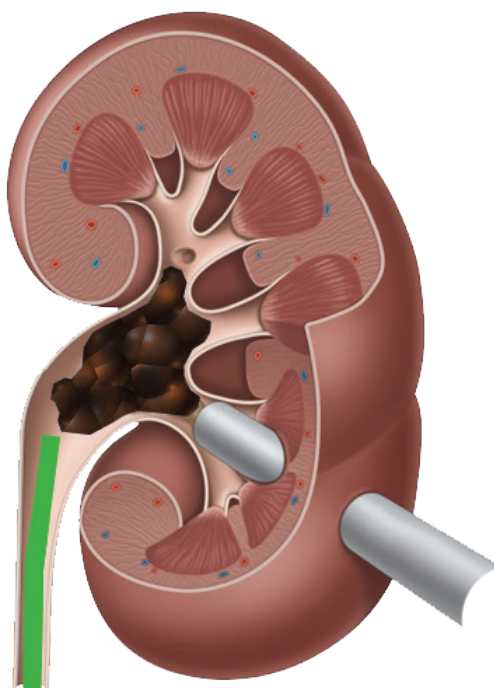


Рис. 5. Стандартная перкутанная нефролитотрипсия.

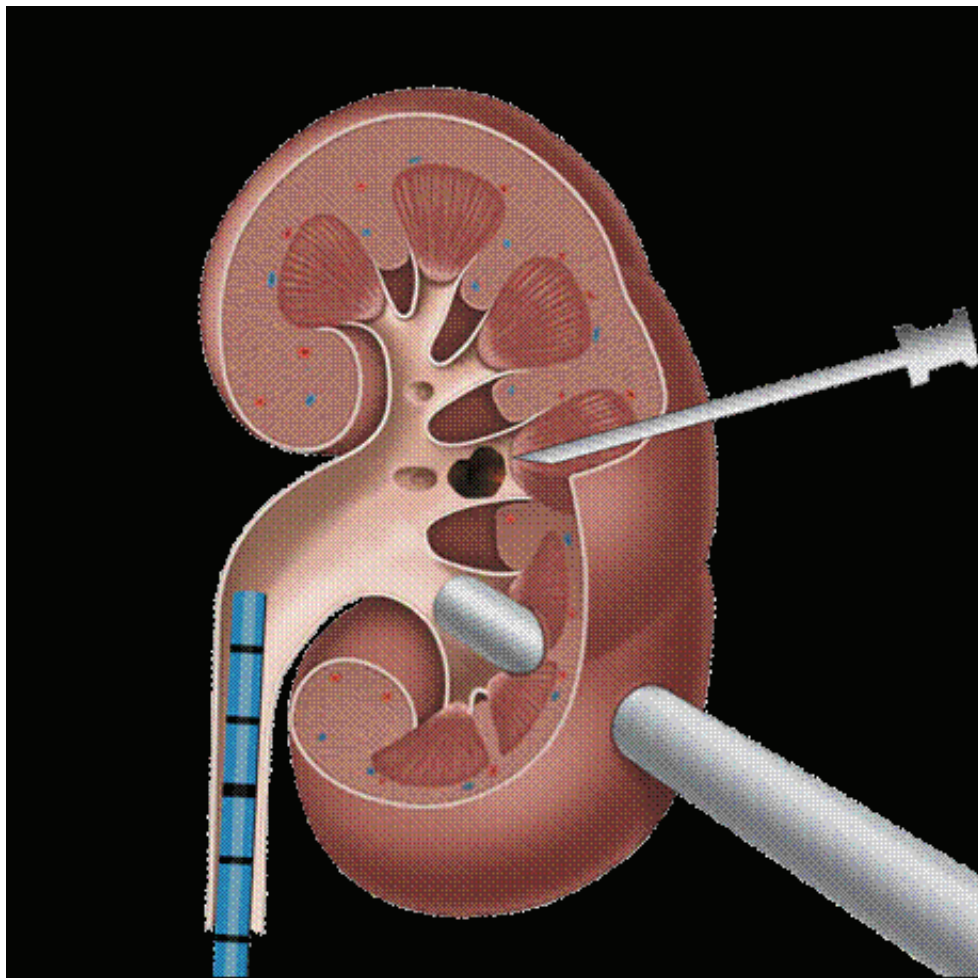


Рис. 6. Игольный способ многодоступной перкутанной нефролитотрипсии.

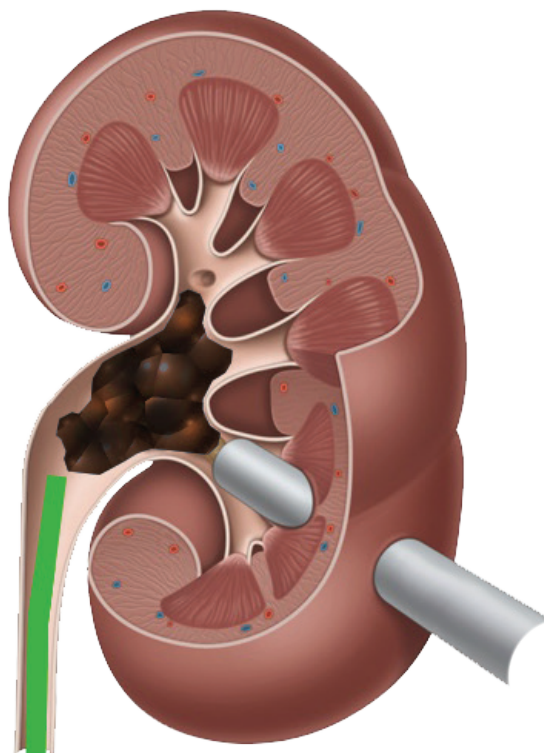


Рис. 7. Многодоступная перкутанная нефролитотрипсия.

АЛГОРИТМ ЭНДОСКОПИЧЕСКОГО ЛЕЧЕНИЯ БОЛЬНЫХ С КОРАЛЛОВИДНЫМ И МНОЖЕСТВЕННЫМ НЕФРОЛИТИАЗОМ

Мухтаров Ш.Т., Акилов Ф.А., Насиров Ф.Р., Мирхамидов Д.Х., Худайбердиев Х.Б.

Цель: оптимизация тактики эндоскопической хирургии коралловидного и множественного нефролитиаза и повышение эффективности лечения больных нефролитиазом. **Материал и методы:** проведено комплексное обследование и лечение 158 больных с коралловидными и множественными камнями почек. **Результаты:**

включение в комплекс лечебных мероприятий разработанного алгоритма эндоскопического лечения больных с коралловидными и множественными камнями почек позволяет повысить эффективность лечения больных нефролитиазом до 90%. **Выводы:** разработанный алгоритм эндоскопического лечения больных с коралловидными и множественными камнями почек может быть рекомендован для широкого внедрения в практическое здравоохранение.

Ключевые слова: нефролитиаз, коралловидные камни, эндоскопическая хирургия.

